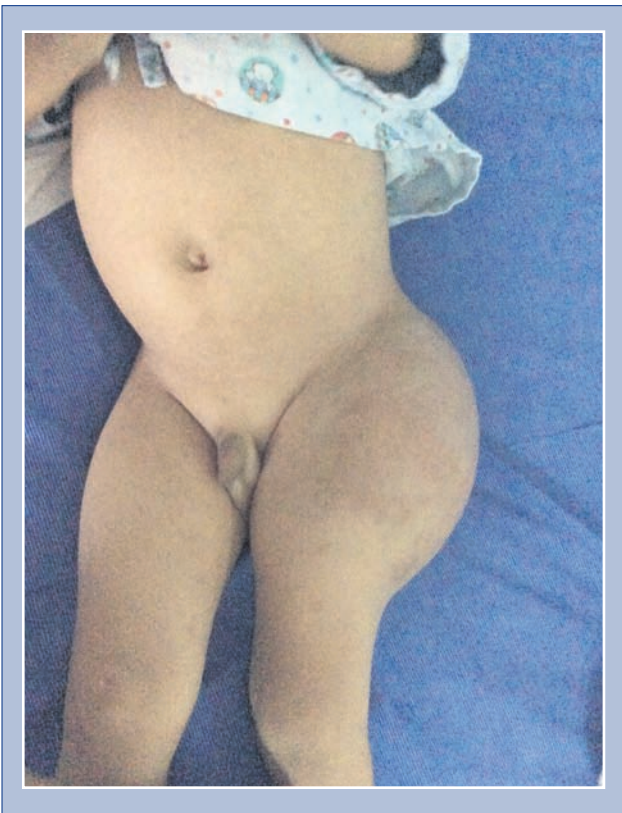
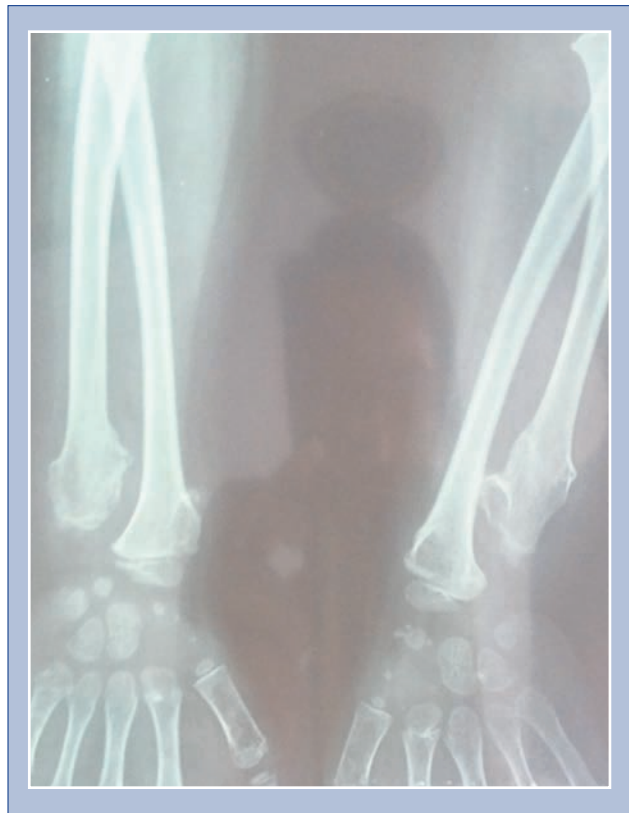

Fotografías de Casos Clínicos Interesantes

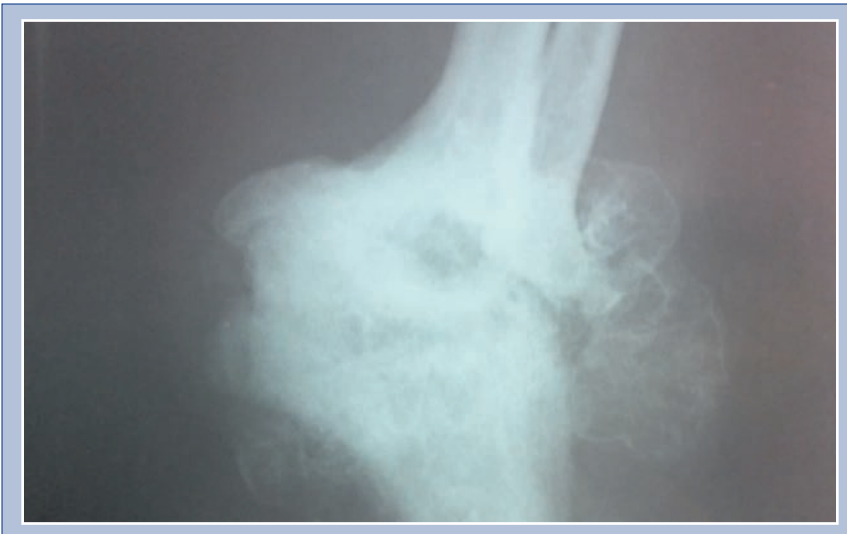
Práctica docente hospitalaria, pediatría Hospital General San Juan de Dios, Guatemala, ciudad.



Fotografía No. 1: Hemangioma gigante en cadera izquierda que aborda tejidos blandos y articulación coxofemoral izquierda.



Fotografía No. 2: Encondromatosis múltiple o enfermedad de Ollier.



Fotografía No. 3: Osteocondroma en codo izquierdo que deforma toda la articulación.