

Plicatura diafragmática videoasistida en eventración diafragmática izquierda: reporte de caso

Video-assisted diaphragmatic plication in left diaphragmatic eventration: case report

Danny José Malin Mansilla⁽¹⁾, Miguel Arriola Navas⁽¹⁾.

1. Departamento de Cirugía; Hospital Roosevelt, Guatemala, Guatemala.

Correspondencia: Dr. Danny J. Malin Mansilla, dannymalin04@gmail.com

DOI: <https://doi.org/10.36109/rmg.v162i1.602>

Recibido: 31 de Agosto 2022 - **Aceptado:** 22 de Septiembre 2022 - **Publicado:** Febrero 2023

Resumen

Se define la eventración diafragmática (ED) como la elevación anormal y permanente de una parte o de todo el diafragma sin presentar defectos de continuidad, según su origen, ésta puede ser congénita o adquirida, en este caso post traumática. Aunque es infrecuente, en muchas veces el inicio de síntomas puede estar relacionado con insuficiencia respiratoria, disnea, taquicardia o dispepsias, por lo cual es necesario estudiar adecuadamente al paciente y valorar el tratamiento quirúrgico adecuado.

Palabras clave: Plicatura diafragmática, eventración diafragmática.

Abstract

Diaphragmatic eventration is defined as the abnormal and permanent elevation of part or all of the diaphragm without presenting continuity defects, depending on its origin, it can be congenital or acquired, in this case, post-traumatic. Although this pathology is uncommon, many times the onset of symptoms may be related to respiratory failure, dyspnea, tachycardia or dyspepsia, therefore, it is necessary to properly study the patient and assess the appropriate surgical treatment.

Keywords: Diaphragmatic plication, diaphragmatic eventration.

Reporte del caso clínico

Paciente masculino de 71 año edad, procedente de Ciudad de Guatemala y originario de Baja Verapaz, quien consultó a la emergencia por fatiga y disnea de medianos esfuerzos de dos meses de evolución, tras sufrir accidente en motocicleta de dos meses de evolución, tras sufrir accidente en motocicleta dos meses antes. Paciente refirió dificultad a los ejercicios de medianos esfuerzos, fatiga y dolor torácico que mejoraba al estar de pie. El dolor se exacerbaba ligeramente al momento de toser. Al examen físico, paciente con murmullo vesicular únicamente en ápice pulmonar izquierdo, sin ruidos pulmonares en base pulmonar izquierda, con leve dolor, saturando 92% sin oxígeno. El paciente no tenía antecedentes patológicos, excepto por el accidente en motocicleta. Se realizó incisión biportal en 5to espacio línea axilar anterior y 7mo espacio línea axilar media. Se ingresó a cavidad torácica realizado plicatura diafragmática con sutura absorbible vicryl 1-0, en la porción muscular del diafragma. Paciente evolucionó favorablemente dándole de alta médica dos días posteriores a la cirugía videoasistida.

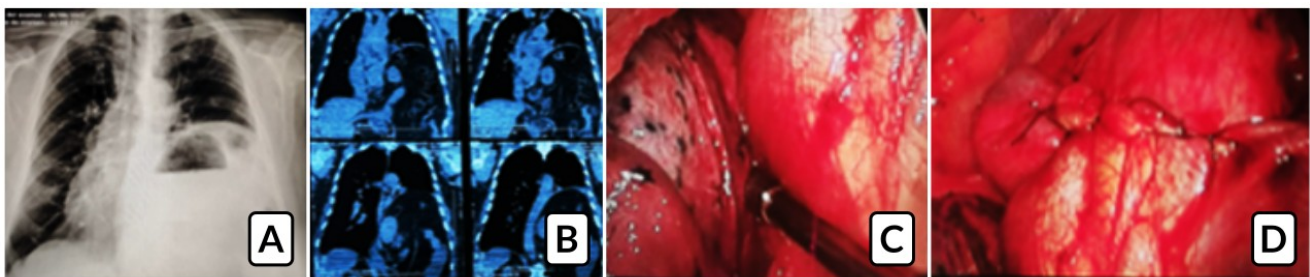


Fig. 1: Hernia diafragmática izq. A) Rx de tórax con desplazamiento de mediastino y elevación de hemidiafragma izquierdo. B) RMN con elevación de estructuras retroperitoneales. C) Se realiza separación de estructuras vía laparoscópica, separando lóbulo inferior izquierdo de diafragma eventrado. D) Plicatura diafragmática con adecuado descenso y tensión.

Discusión

La plicatura diafragmática es el tratamiento más aceptado para la eventración diafragmática sintomática en adultos. El tratamiento quirúrgico más aceptado para los casos sintomáticos es la realización de pliegues en el diafragma para lograr su descenso y tensión apropiados, técnica llamada plicatura diafragmática. Anteriormente, el abordaje a realizar era una toracotomía o laparotomía. Actualmente, la plicatura diafragmática es considerada el tratamiento de elección para la corrección de defectos del diafragma con excelentes resultados clínicos en beneficio del paciente.

Referencias bibliográficas / References

1. Carlos A. Rombola; Marta Genoves; Pedro J Tárraga. Tratamiento de a eventración diafragmática en adultos mediante plicatura diafragmática asistida por videotoracosopia Cirugía Española (English Edition), Volume 92, Issue 7, August-September 2014.
2. Bartolome R C. Eventration of the diaphragm in adults; Artículo de revisión Julio 2022 Up to date Disponible en:
<https://www.uptodate.com/contents/eventration-of-the-diaphragm-in-adults?csi=4ee89edf-53ba-41ca-a9c8-3083fd36166c&source=contentShare#H3631408633>
3. Ortega, Facy, O, Cheynel, N. Tratamiento quirúrgico de las eventraciones diafragmáticas. Elsevier Masson. Volume 34, Issue 3, April 2018
4. Souza-Gallardo L, Centellas-Hinojosa S. Eventración diafragmatica en el adulto. Facultad de Medicina de la UNAM [Internet]. 2016;59(3):17-21. Disponible en:
<https://www.medigraphic.com/pdfs/facmed/un-2016/un163d.pdf>