

Loxoscelismo cutáneo y cutáneovisceral. Reporte de 4 casos

Cutaneous and viscerocutaneous loxoscelism. Report of 4 cases

Castellanos, Erwin¹; Rodríguez, Lia²

¹Médico y Cirujano, Profesor de Pediatría, Universidad de San Carlos de Guatemala, USAC.
²Médico y Cirujano, Especialista en Medicina Interna, Residente III de Maestría en Infectología de Adultos* *Hospital General San Juan de Dios, Guatemala, Septiembre de 2015.

Resumen

*La mordedura por araña del género *Loxosceles* produce dermonecrosis en el sitio de la lesión y complicaciones sistémicas secundarias a reacciones enzimáticas de su veneno, lo que aumenta la tasa de mortalidad. El objetivo es reportar cuatro casos de loxoscelismo atendidos en el Hospital General San Juan de Dios, donde los pacientes tuvieron una evolución satisfactoria a pesar de la inexistencia del antiveneno como manejo ideal de la toxicidad.*

Introducción:

Existen decenas de miles de arañas identificadas en el mundo, siendo las pertenecientes a cuatro géneros las principales responsables de muertes humanas: Phoneutria (sólo en Sudamérica), Atrax (sólo en Australia) *Loxosceles* y *Latrodectus* (estas dos últimas las más importantes médicamente a nivel mundial) [1-3]. La araña *Loxosceles* spp, única especie arácnida de distribución mundial capaz de producir una lesión dermonecrotica en el sitio de la mordedura; sin embargo, en algunos casos puede producir manifestaciones sistémicas, hemólisis y falla renal subsecuente, hasta desencadenar la muerte [4, 5, 6].

Se define loxoscelismo al envenenamiento secundario a la mordedura por el arácnido de este género. En América es considerado un problema de salud pública, por su alta frecuencia e importancia clínica [4-7]. Las arañas que han provocado mayor cantidad de accidentes toxicológicos en Guatemala son: Araña violín (*Loxosceles* *reclusa*) y Viuda negra (*Latrodectus* *mactans*). Del año 2002 al año 2010 se reportaron 53 mordeduras de arañas [8].

Caso No. 1: Paciente femenina, 12 años, estudiante, originaria de Chinautla, Guatemala, quien consulta por "picadura de insecto de 24 horas de evolución", paciente indica que se encontraba durmiendo cuando sintió un piquetazo en hombro izquierdo, observando posteriormente unos puntitos, eritema y escozor, luego presenta dolor, rubor y calor por lo que consulta médico privado quien prescribe loratadina y acetaminofén,

pero no tiene mejoría, inicia edema y dolor se intensifica a 8/10, por lo que consulta a Hospital General San Juan de Dios. Al examen físico: signos vitales normales, presenta en hombro izquierdo lesión puntiforme, con pequeñas flictenas hemáticas y base livedoide, área es de más o menos 7 cm de diámetro (Foto No.1). Exámenes de laboratorio: Hematología, pruebas renales, hepáticas, tiempos de coagulación y orina, dentro de límites normales. Al ingreso se inician medidas de sostén con hidratación con solución salina normal y Dapsona 50 mg PO cada 12 horas, Vitamina C 500 mg PO cada 24 horas, Metilprednisolona 15 mg IV cada 6 horas y antibioticoterapia con Oxacilina, además se delimita el área de lesión para valorar su comportamiento.

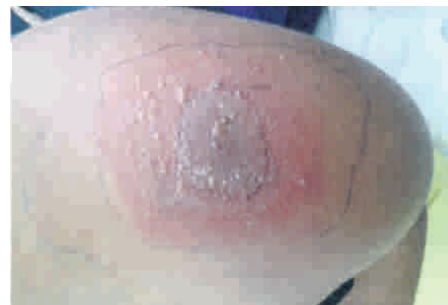

Foto No.1
Lesión puntiforme, pequeñas flictenas hemáticas y plalivedoide.

Evolución:

Paciente permanece estable desde su ingreso, dolor disminuye considerablemente a las 24 horas, 3/10 (Foto No.2), se omiten soluciones IV, estando asintomática a partir del tercer día. No hubo aumento del tamaño de la lesión, ni del edema. En el quinto día se observa pequeña ulcera con adecuado tejido de granulación (Foto No.3), por lo que se omite esteroides y se da egreso, cumpliendo 7 días con tratamiento antibiótico, dapsona y vitamina C.

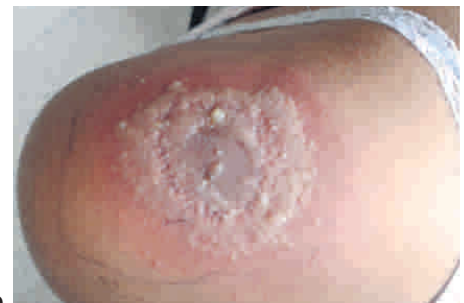

Foto No.2
Plalivedoide

Caso No. 2: Paciente femenina, 45 años, ama de casa, originaria de Mixco, Guatemala, consulto por dolor en miembro superior izquierdo de 1 día de evolución, paciente indica que 3 días previos a consultar se encontraba limpiando la casa, cuando sintió un fuerte dolor punzante en brazo izquierdo, sin embargo no vio ningún "insecto", el día siguiente inicia con malestar general y leve dolor en el sitio de la mordedura por lo que consulta a centro asistencial donde dan antihistamínico, pero síntomas persisten, aumentando el dolor a intensidad 8/10 por lo que consulta a Hospital General San Juan de Dios.

Al examen físico: signos vitales normales, presenta a nivel de muñeca izquierda lesión livedoide, de más o menos 3x10 cms, con una pequeña área necrótica en uno de sus bordes, hay extensión eritematosa en cadena linfática de brazo izquierdo que compromete ganglios axilares y leve edema que llega a antebrazo y dolor de intensidad 8/10 (Foto No.1 y 2). Exámenes de laboratorio: Hematología, pruebas renales, hepáticas, tiempos de coagulación y orina, dentro de límites normales.

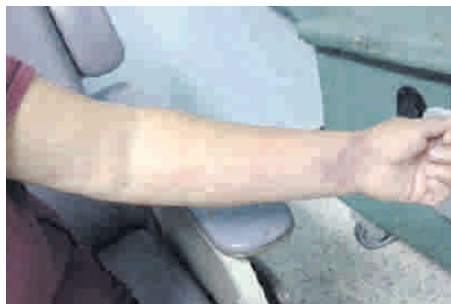

Foto No. 1
Extensión
linfática.

Al ingreso se inician medidas de sostén con hidratación con solución salina normal y Dapsona 50 mg PO cada 12 horas, Vitamina C 1gr PO cada 24 horas, Metilprednisolona 60 mg IV cada 8 horas y antibioticoterapia con Ceftriaxona, además se delimita el área de lesión para valorar su comportamiento.

Evolución: Paciente permanece estable desde su ingreso, dolor disminuye considerablemente a las 24 horas 2/10, así como extensión linfática y se observa menos eritema perilesional (Foto No.3), se omiten soluciones IV. Tercer día no hubo aumento del tamaño de la lesión, ni del edema.

En el quinto día se omiten esteroides y se da egreso. En el séptimo día se observa escara necrótica, no dolor (Foto No.3), se omiten antibiótico, dapsona y vitamina C.

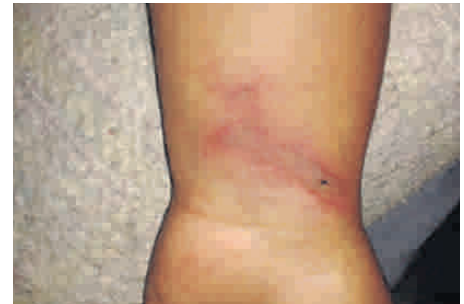

Foto No. 2
Lesión
livedoide,
con menos
eritema
perilesional.

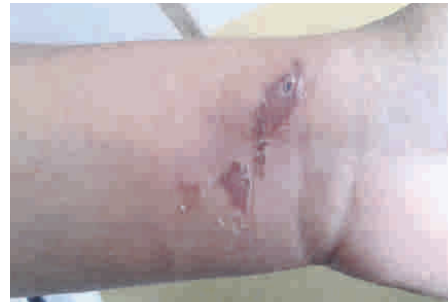

Foto No.3
Escara
necrótica.

Caso No. 3: Paciente femenina, 36 años, secretaria, originaria de Guatemala Capital, consulto por mordedura de araña de 36 horas de evolución, quien indica que se encontraba limpiando la casa cuando una araña pequeña de color marrón la muerde, provocando intenso dolor, por lo que médico privado da tratamiento analgésico, no mejora por lo que consulta a Hospital General San Juan de Dios. Al examen físico: signos vitales normales, presencia placalivedoide de más o menos 2.5 cm de diámetro en cara lateral interna de antebrazo izquierdo (Foto No1), con extensión linfática a brazo izquierdo, leve edema y dolor de intensidad 7/10. Exámenes de laboratorio: Hematología, pruebas renales, hepáticas, tiempos de coagulación y orina, entro de límites normales.

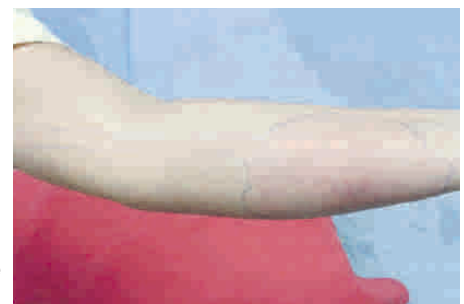

Foto No.1
Placalivedoide
antebrazo.

Al ingreso se inician medidas de sostén con hidratación con solución salina normal y Dapsona 50 mg PO cada 12 horas, Vitamina C 1 gr PO cada 24 horas, Metilprednisolona 60 mg IV cada 8 horas y antibioticoterapia con Ceftriaxona, además se delimita el área de lesión para valorar su comportamiento.

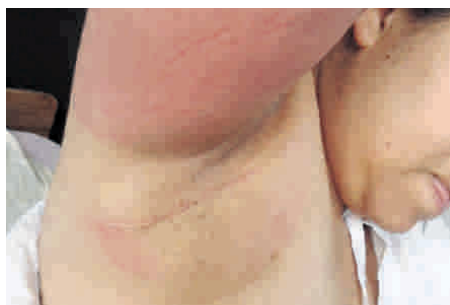
Evolución: Paciente permanece estable desde su ingreso, dolor disminuye considerablemente a las 24 horas 1/10, así como extensión linfática. A las 48 horas de ingreso ya no hubo aumento del tamaño de la lesión, ni del edema, no hay dolor, por lo que se omite soluciones IV y traslapa tratamiento esteroide y antibiótico a vía oral y se da egreso a paciente para cumplimiento de 7 días, continuando con dapsona y vitamina C. En el séptimo día se observa que placalivedoide se redujo de forma considerable y desapareció totalmente extensión linfática.

Caso No. 4: Paciente femenina, 35 años, originaria de Guatemala Capital, dependiente de mostrador, consulta por mordedura de araña de 3 días de evolución, indica que al colocarse la chumpa del trabajo sintió dolor fuerte en brazo derecho, no dando importancia, pero 1 día después el dolor se incrementa hasta no poder mover el brazo, además presenta edema y malestar general, por lo que decide consultar a Hospital General San Juan de Dios. Al examen físico: signos vitales normales, presencia de flictenas hemáticas y placalivedoide de más o menos 3 x 13 cm en cara interna de brazo derecho, además de eritema e induración de más o menos 13 x 35 cm, con presencia de edema moderado e induración de ganglios linfáticos axilares (Foto No. 1, 2). Exámenes de laboratorio: Presencia de leucocitosis con neutrofilia, elevación de pruebas hepáticas [TGO: 133 U/L (15-46), TGP: 129 U/L (11-66), BBSS: 1.7 mg/dl (0.2-1.2) expensas de directa, GGT: 163 U/L (9-36)] y CPK total: 360 U/L (29-168), tiempos de coagulación, orina y USG hepático entre límites normales.

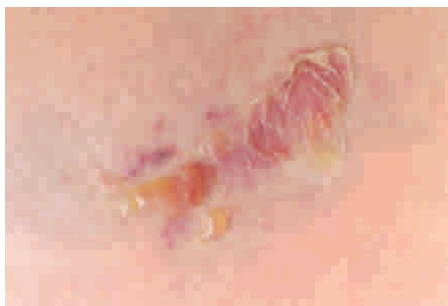

Foto No.1
Flictenas hemáticas y Placalivedoide

Foto No.2
Ganglios linfáticos axilares aumentados de tamaño e indurados.



Al ingreso se inician medidas de sostén con hidratación con solución salina normal, Inmunoglobulinas 10 gr IV cada 8 horas, Dapsona 50 mg PO cada 12 horas, Vitamina C 1 gr PO cada 24 horas, Metilprednisolona 60 mg IV cada 8 horas y antibioticoterapia con Ceftriaxona y Ofloxacina, además se delimita el área de lesión para valorar su comportamiento.

Evolución: Paciente permanece estable desde su ingreso, dolor y edema disminuye considerablemente a las 48 horas, únicamente se prescribe inmunoglobulinas por 72 horas, a los 6 días se observa lesión necrótica, ya no hay induración de ganglios linfáticos, ni edema, pruebas hepáticas y CPK total hacia la normalidad por lo que se considera egreso (Foto No.3).

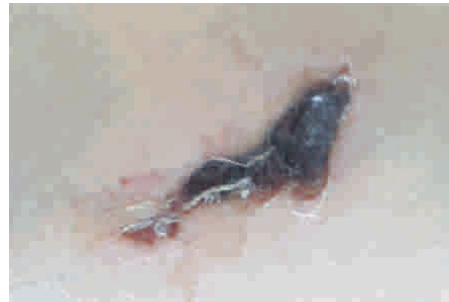

Foto No.3
Lesión necrótica.

Discusión:

Presentamos 4 casos, de los cuales 2 tenían el conocimiento de haber sido mordidas por araña y 2 desconocían el animal con el que habían tenido el accidente. Sin embargo por la historia clínica y las características clínicas de la lesión, "placa marmórea o livedoide" (áreas intercaladas de palidez y equimosis) de bordes irregulares, bien definidos, circundada por eritema y edema indurado, dolorosa a la palpación [1,4,9-12], se pudo determinar el diagnóstico de envenenamiento por *Loxosceles*.

De los 4 casos presentados, 3 tenían loxocelismo cutáneo, forma más frecuente de presentación, que incluso oscila entre un 44-97% según distintos autores [1,12], y 1 caso cutáneo-visceral, cuadro más grave que el anterior y que puede aumentar la morbimortalidad del paciente y alcanzar el 18% de mortalidad [1, 12].

Con respecto al tratamiento para los pacientes con loxocelismo debemos de recordar que existe una serie de eventos fisiopatológicos desencadenados por el veneno de *Loxosceles* y que son mediados por esfingomielinasas, proteasas, peptidasas, factores difusores, entre otros y que los antivenenos específicos son capaces de neutralizar; sin embargo en nuestro país no contamos con los mismos [9-12].

Es por ello que en nuestros 4 pacientes utilizamos tratamientos alternativos al antiveneno, con el objetivo de bloquear dichos eventos fisiopatológicos. Se mantuvo una adecuada hidratación para prevención de la hemólisis, rhabdomiólisis y nefrotoxicidad; dapsona para bloquear el paso de neutrófilos al tejido dañado y con ello disminuir la lesión dermonecrotica, los corticosteroides bloquearon la liberación de citoquinas y quimiocinas disminuyendo con ello la inflamación local y el daño tisular [1,9,11,13].

Con respecto al caso de loxoscelismo cutáneo-visceral utilizamos además inmunoglobulinas IV, por sus conocidas funciones de opsonización, neutralización y activación del complemento; además de sus propiedades inmunomoduladoras [14-15]. Obteniendo con dichas medidas la estabilidad de los pacientes y una adecuada recuperación. Además, se utilizan otras medidas como profilaxis antitetánica, analgésicos (paracetamol), limpieza periódica del área lesionada, uso de antibióticos según necesidad por sobreinfección y remoción quirúrgica de la escara después de su completa delimitación. En los cuadros hemolíticos deben aplicarse medidas de control y soporte para prevenir la insuficiencia renal aguda (como el control de diuresis y del pH urinario) [16-17].

Agradecimientos: A los Médicos Residentes del Departamento de Medicina Interna y Pediatría del Hospital General San Juan de Dios, por su apoyo en el manejo de estos casos.

Bibliografía / Bibliography

1. Cabrerizo, Silvia, Docampo, Patricia, et al. *Loxoscelismo: epidemiología y clínica de una patología endémica en el país*. Arch Argent Pediatr 2009; 107(2):152-159.
2. Programa Nacional de Prevención y Control de las Intoxicaciones – Precotox. *Guía de Prevención, Diagnóstico, Tratamiento y Vigilancia Epidemiológica de los Envenenamientos por Arañas*. Edición 2012. Págs. 9-39.
3. Hoffman, Anita. *El Maravilloso Mundo de los Arácnidos*. Primera Edición, México 1993. Págs. 57-98.
4. Swanson DL, Vetter RS. *Loxoscelism*. Clin Dermatol. 2006 May-Jun;24(3):213-21.
5. Wasserman GS, Anderson PC. *Loxoscelism and necrotic arachnidism*. J Toxicol Clin Toxicol. 1983-1984;21(4-5):451-72.
6. De Roodt AR, Salomon OD, Lloveras SC et al. [Poisoning by spiders of Loxosceles genus]. Medicina (B Aires). 2002;62(1):83-94.
7. Lucas J, Meier J. *Biology and distribution of spiders of medical importance*. En: Meier J, White J. *Handbook of clinical toxicology of animal venoms and poisons*. Boca Ratón: CRC Press; 1997. p.239-58.

8. Centro Nacional de Epidemiología (CNE) MSPAS Guatemala, 2011.
9. Swanson D, Vetter R. *Bites of Brown Recluse Spiders and Suspected Necrotic Arachnidism*. N Engl J Med 2005;352:700-707.
10. Schenone H, Saavedra T, Rojas A, Villarroel F. *Loxoscelism in Chile. Epidemiologic, clinical and experimental studies*. Rev Inst Med Trop São Paulo 1989;31:403-415.
11. Manríquez J. y Silva S., *Loxoscelismo Cutáneo y Cutáneo-Visceral. Revisión Sistemática*. RevChillInfect 2009; 26 (5): 420-432.
12. Maguiña-Vargas, Ciro, Hinojosa, Juan C. *Loxoscelismo Cutáneo y Cutáneo Visceral en el Perú*. Dermatología Peruana 2004; vol 14: No.2. Págs. 134- 139.
13. Tambourgi DV, Magnoli FC, van den Berg CW et al. *Sphingomyelinases in the venom of the spider Loxoscelesintermedia are responsible for both dermonecrosis and complementdependent hemolysis*. BiochemBiophys Res Commun. 1998;251:366-73.
14. Mogica-Martínez, María Dolores. *Uso actual de la Inmunoglobulina Intravenosa*. RevMedInstMex Seguro Soc 2006; 44 (Supl 2): 81-86.
15. Sociedad Española de Farmacia Hospitalaria y Grupo Español de Medicamentos Hemoderivados. *Guía Clínica para el uso de Inmunoglobulinas*. 2011;57-58.
16. Ministério da Saúde de Brasil. *Manual de diagnóstico e tratamento de acidentes por animaispeçonhentos*. Brasília: Ministério da Saúde-Fundação Nacional deSaúde; 2009.
17. Orduna T. *Zoopatías médicas: esquemas terapéuticos*. Bol AcadNacMed. 2005; (Supl):65-70.