

Nefrectomía radical en el tratamiento del carcinoma renal en estadio 2 o mayor

Nefrectomía radical en el tratamiento del carcinoma renal en estadio 2 o mayor

Gustavo González⁽¹⁾, Jennifer Serrano⁽¹⁾, Mario Arango⁽¹⁾.

1. Departamento de Cirugía, Hospital Roosevelt, Guatemala, Guatemala.

Autor correspondiente: Dra. Jennifer Rosmery Serrano Cubur, jrosmary19@gmail.com

DOI: <https://doi.org/10.36109/rmg.v161i1.425>

Recibido: 4 de Septiembre 2021 **Aceptado:** 15 de Diciembre 2021

Resumen

Se presenta el caso de un paciente masculino de 51 años de edad, con presencia de masa renal derecha y antecedente de adenocarcinoma de colon tratado con hemicolectomía derecha y 12 ciclos de quimioterapia. Se realizó nefrectomía radical derecha. El diagnóstico patológico fue carcinoma renal de células claras.

Palabras clave: Cáncer renal, células claras, nefrectomía radical.

Abstract

We present the case of a 51-year-old male patient with a right renal mass and a history of adenocarcinoma of the colon treated with right hemicolectomy and 12 cycles of chemotherapy. Right radical nephrectomy was performed. A pathological diagnosis of clear cell renal cell carcinoma was rendered.

Keywords: Kidney cancer, clear cells, radical nephrectomy.

Presentación de caso

Hombre de 51 años de edad, quien consultó a urología por presencia de masa a nivel de flanco derecho. Paciente con antecedente de adenocarcinoma de colon tratado con hemicolectomía derecha y 12 ciclos de quimioterapia. En su seguimiento, su médico particular notó masa por lo que refiere a la unidad de urología. Al examen físico paciente con signos vitales dentro de límites normales. Se evidenció a nivel abdominal, cicatriz por antecedente quirúrgico. Se notó hernia incisional reducible, no dolorosa, y en flanco derecho, masa palpable de aproximadamente 10 x 10 cm, la cual es firme y no móvil. La tomografía reportó masa renal derecha, heterogénea, de 13x15x18cm, con un volumen de 1995cc, que desplaza el lóbulo hepático derecho, compatible con carcinoma de células renales; presencia de adenopatías retroperitoneales.

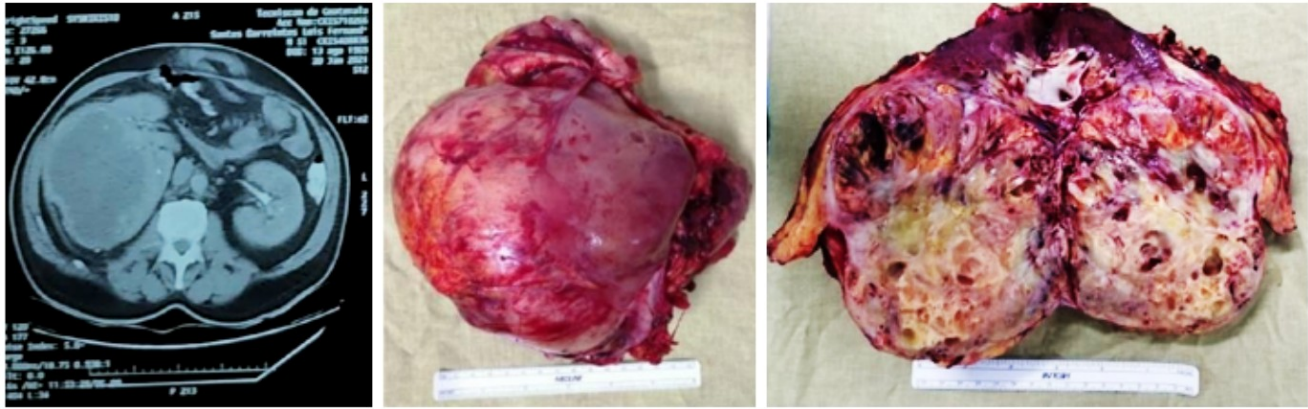


Fig 1. : Carcinoma de células renales. TAC con masa renal derecha. Masa renal resecada y masa al corte.

Paciente es ingresado con diagnósticos de masa renal derecha a estudio y hernia incisional. Se realizó una nefrectomía radical derecha a través de un acceso anterior trans peritoneal por una incisión subcostal. La masa era de 14 x 12 x 8 cm, confinada al riñón, de bordes irregulares, encapsulada. El reporte histopatológico fue carcinoma renal de células claras con márgenes positivos, por lo cual el paciente fue referido a oncología. Paciente es egresado al cuarto día post operatorio, con seguimiento por consulta externa de urología.

Discusión

La resección quirúrgica del carcinoma de células renales es frecuentemente curativa en casos de tumores confinados al riñón, pero también es parte del manejo de tumores renales con extensión extrarenal, permitiendo su tipificación histopatológica y su estadificación, para poder continuar con el tratamiento oncológico.

Referencias bibliográficas / References

1. Dana, k. David, L. y Jeffrey, B. Urología. Schwartz Principios de Cirugía. Pags. 1651- 1669 10ª ed. México D.F. 2015.
2. Quiroga Matamoros, W., Fernandez, F., Citarella Otero, D., Rangel, J., Estrada Guerrero, A. y Patiño, I., 2016. Guía de manejo del carcinoma de células renales. Urología Colombiana, 25 (2), pp.169-189.
3. Shuck-Bello CE, Morales-Montor G, Fernández-Orozco A, et al. Metástasis de carcinoma de células claras de riñón a bazo. Rev Mex Urol. 2007;67(2):124-128.