

Mediastinitis necrosante descendente en un niño

Descending necrotizing mediastinitis in a child

Jaime Dionisio-Rivera⁽¹⁾, Kenneth Escobar-Pérez⁽¹⁾.

1. Departamento de Pediatría, Hospital Regional de Occidente San Juan de Dios, Quetzaltenango, Guatemala.

Autor correspondiente: Dr. Jaime Dionisio Rivera jaimedionisio1313@gmail.com

DOI: <https://doi.org/10.36109/rmg.v160i2.334>

Recibido: 18 de Marzo 2021 **Aceptado:** 17 de Julio 2021

Resumen

La mediastinitis necrosante descendente es una enfermedad rara y posee alta letalidad. Pocos casos se han descrito en adultos y, mucho menos en niños. Presentamos el caso de un niño con esta entidad, sometido a drenaje quirúrgico profundo de absceso retrofaríngeo y a antibióticos endovenosos dirigidos al germen aislado, *Staphylococcus aureus*, y a anaerobios propios de la flora oral. Su desenlace fue satisfactorio.

Palabras clave: Mediastinitis, *staphylococcus aureus*, niños, absceso.

Abstract

Descending necrotizing mediastinitis is a rare disease with a high fatality rate. Few cases have been described in adults and fewer in children. We present the case of a child with this entity, who underwent deep surgical drainage of a retropharyngeal abscess and intravenous antibiotics directed against the isolated germ, *Staphylococcus aureus*, and against anaerobes typical of the oral flora. His outcome was satisfactory.

Keywords: Mediastinitis, *staphylococcus aureus*, children, abscess.

Introducción

La mediastinitis necrosante descendente (MND) es una infección de la fascia cervical que se extiende y compromete al mediastino. La fisiopatología se explica por la presencia de una infección primaria orofaríngea, que progresa a la región cervical y penetra el mediastino a través de los planos faciales del cuello, con presencia de celulitis, necrosis y formación de abscesos [1]. El mediastino en su parte superior no posee ningún techo cerrado que lo mantenga aislado del cuello. Además, la presión intratorácica negativa facilita, junto con la acción de la gravedad, el descenso de la infección hacia la región mediastínica [2]. Los cuatro criterios diagnósticos fueron propuestos por Estrera en 1983 [3]. La MND es la forma más letal de infección mediastinal, con predominio de casos en varones (85%). La edad más frecuente de presentación es alrededor de los 35 años, y su letalidad se encuentra alrededor del 50% [4].

Presentación del caso

Niño de 1 año y 2 meses de edad, con historia que siete días previos a su ingreso inició con tos, fiebre y una masa palpable en la región derecha del cuello. Al momento de su ingreso presentó falla ventilatoria, y recibió soporte ventilatorio invasivo durante 5 días en la unidad de cuidados intensivos. El hemograma con los siguientes datos: glóbulos blancos 20,200.mm³, linfocitos 14.8 %, neutrófilos 73.1%, Hb 8.9 g.dl-1 Ht 28.1%, plaquetas 778,000.mm³, Proteína -CR 384 mg/dl. Las TAC cervical y torácica evidenciaron un absceso en espacio retrofaríngeo que se extendía a cavidad intratorácica, alcanzando los grandes vasos y hasta la región supra diafragmática mediastinal [Fig. 1A y B]. Recibió ceftriaxona y clindamicina a dosis convencionales y fue sometido a drenaje profundo de absceso de región cervical y colocación de drenaje de Penrose. Se aisló *Staphylococcus aureus* sensible a clindamicina. Finalmente se retiró el drenaje en región cervical derecha. La TAC torácica control evidenció la resolución de absceso cervical y de su extensión mediastínica [Fig. 1C y D]. Se continuó con antibiótico por 10 días. Paciente evolucionó satisfactoriamente.

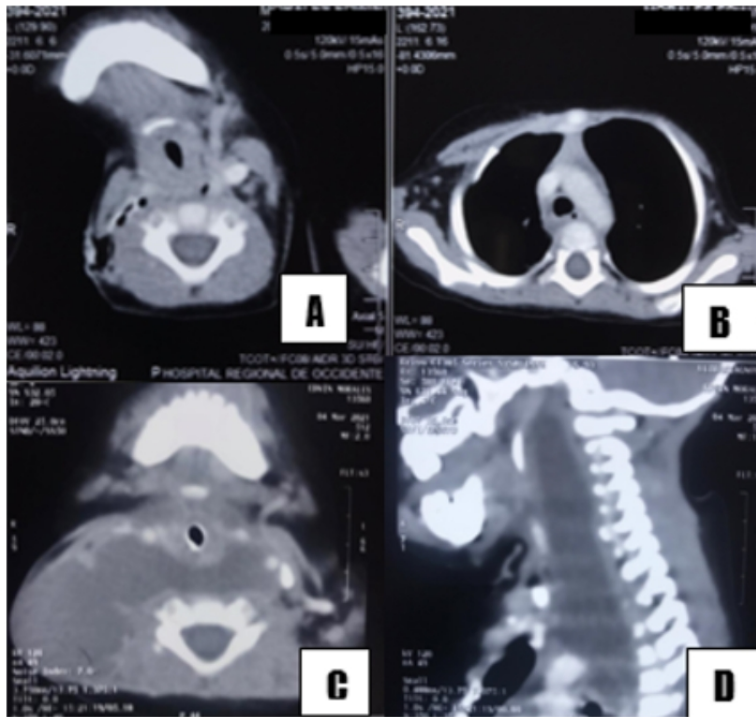


Fig. 1: TAC cuello y tórax. En A y B con resolución completa del absceso que se observa en C y D, que se desplaza hasta mediastino inferior.

Discusión

Las infecciones odontogénicas son etiológicamente responsables del 60 a 70% de los casos de mediastinitis reportados en la literatura. Otras causas incluyen abscesos retrofaríngeos, abscesos periamigdalinos o angina de Ludwig [1]. En el presente caso, la mediastinitis fue secundaria a un absceso retrofaríngeo. La flora bacteriana reportada habitualmente corresponde a aerobios y anaerobios, principalmente de la cavidad bucal. El microorganismo aislado en este caso fue *Staphylococcus aureus*. La mayoría de las infecciones se diseminan a través del espacio retrofaríngeo, como en el caso presentado. El tratamiento se basa en un abordaje quirúrgico temprano y en una terapia antibiótica adecuada, considerando los gérmenes más comunes de la flora bacteriana oral [1,3], En este caso se realizó un drenaje cervical exhaustivo más colocación de drenaje de Penrose, lo que permitió el drenaje del absceso cervical y mediastínico por completo.

Es importante mencionar que se han descrito muy pocos casos en pacientes pediátricos, ya que es una enfermedad infrecuente, incluso en adultos, en quienes ocurre especialmente en pacientes fumadores y con caries dentales extensas [4].

Referencias bibliográficas / References

1. Rodríguez J, Fortún H, Leonart P. Mediastinitis necrotizante descendente presentación de caso. *Acta Médica del Cent.* 2012;6(4):79-84.
2. Honguero A, Arnau A, Fernández A, Saumench R, Estors M, Cantó A. Mediastinitisnecrosante descendente: Tratamiento con drenaje torácico transcervical. *Arch Bronconeumol.* 2005;41(5):293-4.
3. Piñero A, López J, Torres R, Robles P. Mediastinitis necrosante descendente: importancia de un diagnóstico y tratamiento precoces. *Cir Esp.* 2000;3-6.
4. González L, Vera M, Raffo R, Saldías F, Alarcón C, Gyhra S, et al. Mediastinitis necrotizante descendente TT - Descending necrotizing mediastinitis. *Rev chil cir [Internet].* 2005;57(4):301-5.

Available from: <https://pesquisa.bvsalud.org/portal/resource/es/lil-425213>